

Хирургия основания черепа

Термином "хирургия основания черепа" обозначаются операции в области передней, средней или задней части основания черепа. Как правило, эти операции касаются удаления различного рода доброкачественных и злокачественных опухолей. Здесь мы придаём особое значение индивидуальному выбору оперативного доступа, который при максимальной радикальности должен быть по возможности минимально инвазивным. Тем не менее, в отдельных случаях, чтобы избежать возникновения очаговых выпадений поля зрения у пациента, может быть проведена лишь частичная резекция. В таких случаях операция комбинируется со специальным облучением, таким, как, например, стереотаксическое фракционированное облучение.

В лечении очень важен мониторинг функций черепно-мозговых нервов (к примеру, лицевого нерва), и здесь этому уделяется большое значение.

Часто нам случается оперировать междисциплинарно. Мы тесно сотрудничаем с отоларингологической клиникой при больнице Св. Анны Мальтийского ордена г.Дюйсбург, а также с отделениями челюстно-лицевой хирургии университетов Дюйсбург-Эссен и Рурского университета в Бохуме.

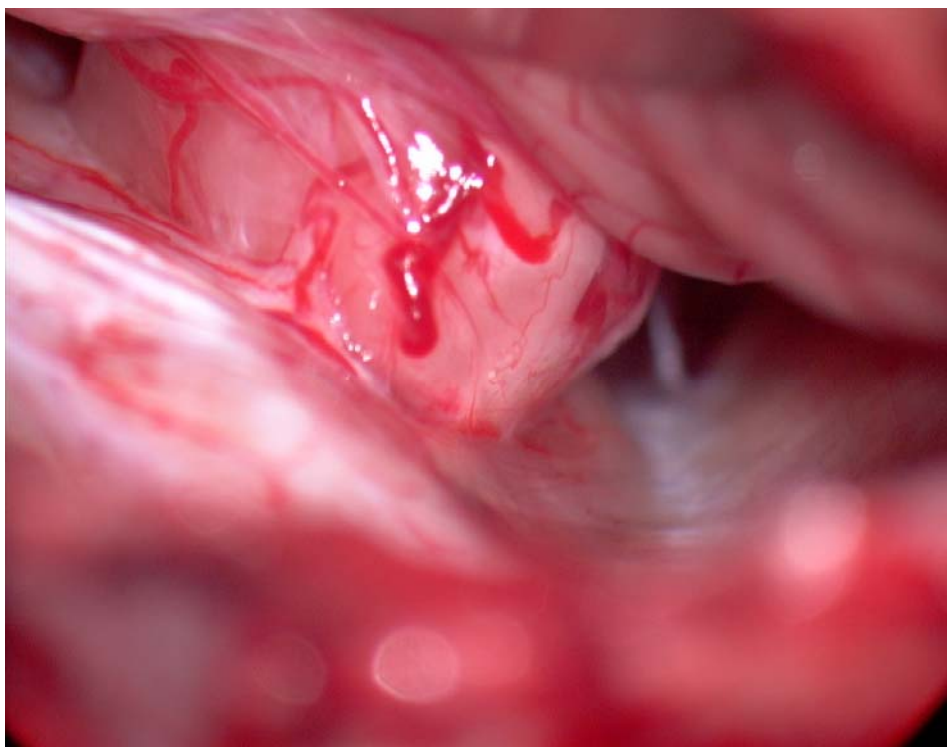


Рис.: Невринома слухового нерва или вестибулярная шваннома у выхода из внутреннего слухового отверстия

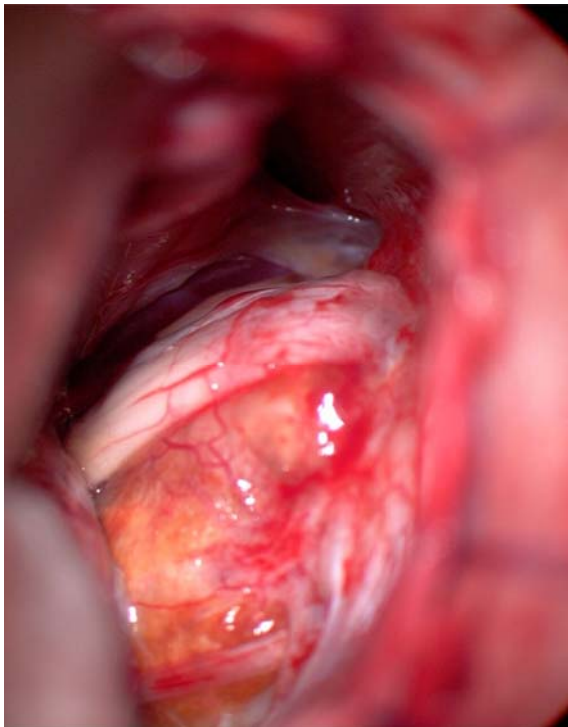


Рис.: Холестериновая гранулёма задней черепной ямки. Пара нервов VII VIII смещена вверх

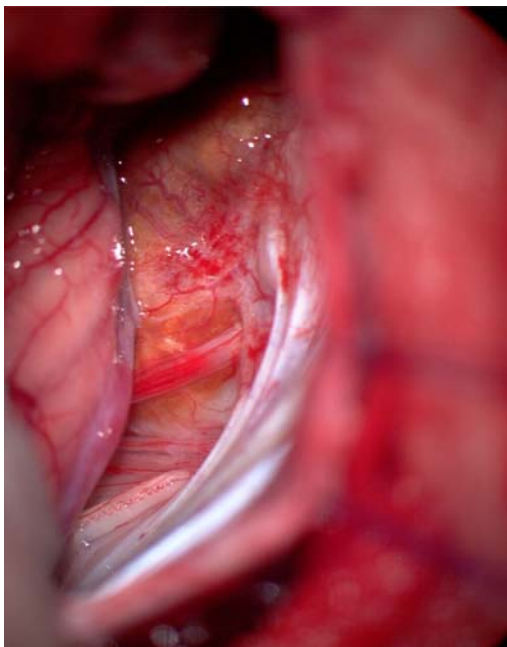


Рис.: Холестериновая гранулёма: у нижнего края видна каудальная группа нервов (IX, X)