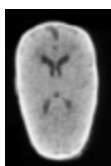

## Детская нейрохирургия

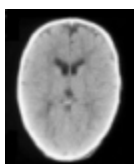
### Дефекты черепа

Преждевременное окостенение черепных швов приводит к неравномерному росту головы ребёнка. Речь при этом идёт о врождённых дефектах черепа. Своевременно выполненная операция может принести хороший эффект с точки зрения эстетики и функциональности.

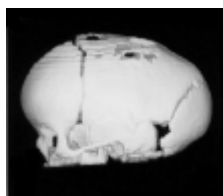

Пример

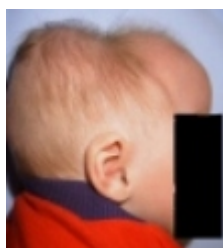
Скафоцефалия (ладьевидный череп): на поперечном снимке видна чрезмерно овальная форма



После операции череп стал гораздо более округлым



На трёхмерной реконструкции видно окостенение черепного шва



Деформация черепа до операции